Münster 1937 No 40 Med DiSS

Aus der Chirurgischen Universitätsklinik
der Westfälischen Wilhelms-Universität Münster (Westf.)
Direktor Prof. Dr. H. Coenen.

Über Tibiakopffrakturen.

INAUGURAL-DISSERTATION
zur Erlangung der medizinischen Doktorwürde
der Hohen Medizinischen Fakultät der Westfälischen
Wilhelms-Universität zu Münster (Westf.)

vorgelegt von

Rudolf Flachsenberg
aus Wülfrath.

1935

Gedruckt in der Dissertationsdruckerei von Robert Kleinert, Quakenbrück.

Referent: Priv.-Dozent Dr. Hellner.
Dekan: Prof. Dr. K. W. Jötten.
Korreferent: Prof. Dr. H. Coenen.

R. UNIV. BIBLIOTHEEK LEIDEN

Gedruckt mit Genehmigung der Medizinischen Fakultät der Westfälischen Wilhelms-Universität Münster (Westf.)

Meinem Vater gewidmet.

Digitized by the Internet Archive
in 2026

https://archive.org/details/IA41555428_0109

Ueber Tibiakopffrakturen.

Es gehören dazu die Frakturen der Kondylen, der Eminentia und Fossa interkondylica, der Tuberositas tibiae. Auch rechnet man die interkondylären, die infrakondylären Brüche und Epiphysenlösungen zu dieser Gruppe.

Im Bereich des Unterschenkels machen diese Frakturen etwa 6—7 % aus. Was ihnen ihre Eigenart verleiht, ist die fast regelmäßige Beteiligung (75 %) des funktionell so wichtigen Kniegelenkes. Darin liegt auch die Schwierigkeit der Behandlung. Das männliche Geschlecht ist — wie bei allen Frakturen — vorwiegend betroffen. Die Träger der kondylären Brüche gehören dem mittleren und höheren Alter an, Brüche der Tuberositas tibiae erleiden fast nur, Epiphysenlösungen naturgemäß ausschließlich Jugendliche. Solche der Eminentia und Fossa interkondylica lassen die Bevorzugung einer Altersklasse nicht erkennen.

Folgende Bruchformen kommen vor:

I. Monokondyläre Frakturen.
   1. isolierter Abbruch (Schubbruch).
      a) Absprengung oder Abriß.
   2. Eierschalenfraktur (Depressionsbruch).
   3. Kompressionsfraktur.

II. Bikondyläre Frakturen.
   1. Umgekehrt Y-förmiger Bruch.
   2. Umgekehrt T-förmiger Bruch.
   3. Umgekehrt V-förmiger Bruch.
   4. Kompressionsfraktur (meist infrakondylär).
   5. Interkondyläre Frakturen.
   6. Schrägfrakturen des Kopfes (subkapital)
   7. Zertrümmerungsfrakturen.

III. Frakturen der Eminentia und Fossa interkondylica.

IV. Frakturen der Tuberositas tibiae.
   2. Unvollständiger
   1. Vollständiger } Abriß, oder Ausriß, oder Abbruch.

V. Epiphysenlösungen.

Neben Erkennung und Behandlung soll insbesondere der Entstehungsmechanismus der einzelnen Frakturen Berücksichtigung finden.

So werden wir bei der Betrachtung einer größeren Reihe von Tibiakopffrakturen bald eine Gesetzmäßigkeit im Verlauf der Frakturlinien feststellen müssen. Das hat seinen Grund einmal in der Wiederkehr gleichartiger Unfälle, ist aber auch wesentlich durch die Spongiosaarchitektur des Tibiakopfes bedingt. Es ist ja auch ganz natürlich, daß die Bruchlinie auf dem Wege des geringsten Widerstandes verläuft, d. h. parallel den Bälkchenstrukturen. Allerdings muß Größe und Richtung der einwirkenden Gewalt diesen Verlauf gestatten. Uebersteigt eine Gewalt ein gewisses Maß, und ist ihre Richtung nicht parallel den Bälkchenzügen, so fehlt diese Gesetzmäßigkeit. Darum sei eine Skizze der Architektur des Tibiakopfes beigegeben (Fig. 1). Ich komme auf diesen Zusammenhang bei der Besprechung der typischen Frakturen zurück.

I. u. II.: Mono- und bikondiläre Frakturen.

Mechanismus:

In der Mehrzahl der Fälle entsteht der Abbruch des inneren Knorrens durch unmittelbare Gewalt, Schlag oder Fall auf die Innenseite des Knies. Mittelbar kann der Kondylus internus abbrechen durch Sprung auf das gebeugte (bei vollständiger Streckung ist im Kniegelenk weder Abduktion noch Adduktion möglich), adduzierte Bein. Die Bruchlinie verläuft je nach Richtung der einwirkenden Gewalt in der Bahn der senkrechten oder schräg verlaufenden Bälkchenzüge (vergl. Fig. 1 mit Fig. 9 u. 2). Der Abbruch des äußeren Knorrens entsteht in derselben Weise. Er ist wesentlich häufiger betroffen. Unter 296 Fällen der Literatur finden sich 214 Brüche des Kondylus externus und nur zu 82 des Kondylus internus. Auch hier Fall oder Schlag auf die Außenseite des Knies. Bei dieser unmittelbaren Gewalteinwirkung können wir die Bevorzugung des äußeren Knorrens einsehen; er ist solchen Einwirkungen häufiger ausgesetzt. Aber auch mittelbare Entstehung: Sprung oder Fall auf die Füße. Was ist hier Grund für die Bevorzugung des Kondylus externus? Die physiologische Valgität kann daran nicht schuld sein, wie Becker meint, da die Traglinie des Beines trotz der Valgität genau durch die Mitte der Knorren geht (Fig. 3). Bei ausgesprochenem Genu valgum oder Genu varum läuft die Schwerlinie allerdings durch einen Knorren oder sogar daran vorbei (Fig. 4). Aber auch das läßt ohne weiteres noch keinen Schluß auf Mehrbelastung eines Knorrens zu, weil infolge des gesteigerten Anspruches durch inneren Umbau des Knochens auch eine gesteigerte Tragfähigkeit resultiert (Transformationsgesetz). Es bleibt also nur übrig, die häufigere Beteiligung des Kondylus externus bei den Brüchen mit indirekter Gewalteinwirkung durch die Gewohnheit zu erklären, mit

gebeugten, abduzierten Beinen aufzuspringen. Sicher spielt hier das Fußgewölbe eine Rolle. Bei einem schweren Sturz oder auch schwerfälligen Sprung auf die ganze Sohle federt das Gewölbe nach, der Fuß weicht im Sinne eines Pes valgus ab und bewirkt eine Abduktion des Unterschenkels gegen den Oberschenkel.

Die Absprengungen an den Kondylen entstehen fast alle unmittelbar durch Schlag oder Fall; ein geringer Teil allerdings auch als Abrißfrakturen der ansetzenden Muskeln und Bänder.

Kompressionsbrüche eines Knorrens entstehen meist mittelbar (unmittelbar: Fall Nr. 4) durch Sprung oder Sturz auf die Füße bei adduziertem (Kondylus internus) oder abduziertem (Kondylus externus) Unterschenkel, oder wenn eine schwere Last auf die Femurknorren schlägt bei gebeugtem, abduziertem oder adduziertem Unterschenkel (Fig. 5). Bei diesen Kompressionsbrüchen kommt es in seltenen Fällen auch zu einem Abriß des entgegengesetzten Kondylen bzw. des Capitulum fibulae (Fig. 6). Eine besondere Art der Kompressionsbrüche, auf die Hultén hinwies, ist die sogen. Eierschalenfraktur (Depressionsbruch). Bruch des Knies auch hier in Varus- oder Valgusstellung, wobei der stärker gebeugte Femurknorren das Zentrum einer Tibiakondylengelenkfläche einbricht, während die Peripherie wie ein Wall um das ein bis zwei Zentimeter eingedrückte Zentrum stehen bleibt.

Experimentell konnte Hultén an Leichen diese Brüche durch Hyperabduktion und Hyperadduktion (selten) erzeugen.

Auch die bikondylären Brüche entstehen mittelbar und unmittelbar. Der umgekehrt Y-förmige Bruch, mittelbar entstanden durch Fall auf die Füße, ist gut verständlich, wenn man auf die Spongiosaarchitektur achtet. Hier wirkt der Druck gleichmäßig auf beide Kondylen bei achsengerechtem Bein. Die Knorren reißen in der Mitte auseinander. Gleich darauf gerät die senkrechte Bruchlinie — die erste Wucht ist gebrochen — in die seitlich nach unten verlaufenden Bälkchenzüge (Fig. 7). Bei den umgekehrt T-förmigen Frakturen ist die Wucht der Stauchung größer. Auch hier reißen die Kondylen auseinander. Die wiederum senkrechte Bruchlinie kümmert sich diesmal nicht um den vorbereiteten Weg. Sie verläuft weiter, klafft mehr und mehr, bis ein Biegungsbruch nach beiden Seiten erfolgt. Hierher gehören auch die interkondylären Brüche, bei denen der sekundäre Biegungsbruch wegfällt. Es muß jedoch betont werden, daß diese drei Bruchformen auch direkt durch Schlag oder Fall auf das Knie entstehen, wie überhaupt die Kondylenfrakturen wesentlich häufiger auf unmittelbarem Wege entstehen, so verlockend manchmal der indirekte Mechanismus auch ist. Die Angaben von Matti und anderen Autoren, wonach Kondylenbrüche meistens auf indirektem Wege entstehen, halten einem größeren Material nicht stand. Bei den Fällen unserer Klinik ist nur ein Bruch

auf mittelbarem Wege entstanden. Man muß allerdings daran denken, daß eine mittelbare Komponente bei fast jeder dieser Frakturen mitspielt: die Last des Körpers, die sicher einen Einfluß auf den Verlauf der Bruchlinie hat.

Es bleiben noch die umgekehrt V-förmigen Frakturen. Auf indirektem Wege entstanden sind mir keine bekannt, obwohl ihr Mechanismus leicht zu verstehen wäre: durch die Femurknorren werden die Tibiaknorren abgeschoben, entsprechend der Struktur der Knochenbälkchen. Die unmittelbare Fraktur ist schwer zu erklären. Vielleicht brechen die Kondylen nacheinander ab. Die direkte Gewalt bricht den einen Knorren ab, dann gibt der andere, nun überlastet, auch nach.

Die bikondylären Kompressionsfrakturen entstehen alle auf indirektem Wege durch Fall oder Sprung auf die Füße, wohl auch verbunden mit Calcaneusfraktur (s. Fall Nr. 7), oder wieder durch eine schwere Last (Verschüttung), die auf die Femurkondylen schlägt bei gebeugtem Knie. Diese Kompressionsbrüche liegen in der Regel infrakondylär und lassen die Gelenkfläche unversehrt, im Gegensatz zu den monokondylären Kompressionsbrüchen, bei welchen die Gelenkfläche meist sehr schwer zertrümmert ist (Fig. 8).

Zu einer Analyse der Kondylenbrüche gehört nun auch die Frage: Wann entstehen Kompressionsbrüche und wann einfache Abbrüche? In erster Linie wird die Stärke der einwirkenden Gewalt eine Rolle spielen, dann die Richtung der angreifenden Gewalt in Bezug auf die Zug- und Drucklinien des Knochens, dann die Größe der Angriffsfläche der einwirkenden Kraft und schließlich die Elastizität des betreffenden Knochens (Lebensalter). Im Einzelfalle sind diese Faktoren gegeneinander abzuwägen; aber das ist ein mathematisches Problem, das mit Genauigkeit überhaupt nicht zu lösen ist.

Es folgen noch die Schrägfrakturen des Kopfes, immer durch unmittelbare Gewalt verursacht, Fall oder Schlag auf das Knie. Die Zertrümmerungsfrakturen lassen einen geordneten Mechanismus nicht mehr erkennen.

Erkennung:

Die Diagnostik der monokondylären Brüche am Tibiakopf ist nicht immer einfach. Gerade die Differentialdiagnose gegenüber Bandverletzungen stößt häufig auf Schwierigkeiten. Jedoch wird man bei genauer Kenntnis der Anatomie und Funktion des Kniegelenkes in vielen Fällen die Diagnose auch ohne Röntgenbild stellen können.

Ein fast konstantes Symptom ist der Haemarthros. Die Funktion des Gelenkes ist meist aufgehoben. Geringe passive Bewegungen werden schon als sehr schmerzhaft empfunden. Dazu kommen Stauchungs- und Rotationsschmerz, lokaler Druckschmerz am gebrochenen Kon-

dylus. Valgus- oder Varusstellung des Unterschenkels. Krepitation. Abnorme Beweglichkeit im Sinne einer Adduktion bzw. einer Abduktion bei gestrecktem Bein. Der Gelenkspalt darf auf der gesunden Seite bei dieser Bewegung nicht breiter werden; das würde auf Verletzung des entsprechenden Seitenbandes hindeuten, schließt dabei den Bruch des Knorrens der anderen Seite nicht aus.

Die Differentialdiagnose zwischen einfachem Abbruch, Kompressionsbruch, Eierschalenfraktur ist ohne Röntgenbild nicht möglich. Kompressionsbruch und einfacher Abbruch mit Dislokation zur Seite (klaffender Spaltbruch) gehen mit Verbreiterung des Tibiakopfes einher. Beim Kompressionsbruch ragt der betreffende Kondylus über den entsprechenden Femurknorren seitlich hinaus. Beim klaffenden Spaltbruch kann sowohl der gesunde als auch der gebrochene Kondylus über den entsprechenden Femurknorren vorstehen (Fig. 9).

Man kann nun selten alle möglichen Symptome nachweisen. In wenigen Fällen fehlt sogar der Bluterguß. Die abnorme Beweglichkeit läßt schon häufiger im Stich, fehlt bei bloßen Absprengungen. Krepitation ist nur in etwa 30—40 % der Fälle vorhanden, kurz: in einem Teil der Fälle ist die Diagnose nicht ohne Röntgenbild zu stellen.

Was die bikondylären Brüche angeht, so weisen sie immer abnorme Beweglichkeit auf. Hier ist sowohl Abduktion als auch Adduktion des Unterschenkels bei gestrecktem Bein möglich. Krepitation ist häufig. Der ganze Tibiakopf ist stark druckempfindlich.

Bei den infrakondylären Brüchen findet sich kein Bluterguß im Gelenk. Die Zertrümmerungsfrakturen endlich zeigen eine starke Schwellung von Knie und Unterschenkel, Krepitation ist regelmäßig nachzuweisen.

Behandlung:

Grundsätzlich ist zur Therapie der Kondylenbrüche zu sagen: Es muß vornehmlichste Aufgabe sein, den Gelenkflächen ihre anatomische Form wieder zu geben, den Unterschenkel achsengerecht zu reponieren. Das Maß der nach den meisten Gelenkbrücken auftretenden Arthrosis deformans ist vom Gelingen dieser beiden Maßnahmen abhängig. Ein zweites Gebot ist eine genügend lange Entlastung bis zur festen Konsolidierung. Nachbehandlung mit Schienenhülsenapparat.

Im besonderen gilt für die einzelnen Formen der Kondylenbrüche:

Besteht keine Dislokation, so erfolgt Lagerung auf Volkmannscher Schiene bis zum Verschwinden der Schwellung (evtl. Punktion), dann Gipsverband. K a p p i s behandelt unverschobene Brüche mit einfacher Längsextension, evtl. mit seitlichen Kompressionszügen. Ruhigstellung hält er für überflüssig. Wichtig sei genügend lange Entlastung (mindestens 8 Wochen) und dauernde Röntgenkontrolle.

Bei klaffenden Spaltbrüchen muß der abgebrochene Kondylus angepreßt werden. Häufig gelingt das mit der Hand, sonst benutzt man die Fersenbeinzwinge nach Böhler. Stets ist dabei an die Gefahr der Druckschädigung des N. peroneus zu denken. Genügt die Kompression nicht, so fixiert man operativ den Kondylus mit Nagel, Schraube oder Elfenbeinbolzen. Wo eine Dislokation nach unten besteht, gelingt es manchmal, das verschobene Bruchstück durch Ueberkorrektur nach Valgus- bzw. Varusstellung unter Vermittlung von Bänder- und Muskelzug an seinen rechten Platz zu bringen.

Hier sei folgende Komplikation erwähnt. Es ist naturgemäß garnicht selten, daß ein Meniskus gleichzeitig abreißt, verlagert oder im Bruchspalt eingeklemmt wird. Das bedeutet dann ein Repositionshindernis und ist geeignet, die Indikation zur blutigen Behandlung der Tibiakopfbrüche auszudehnen.

Die Eierschalenbrüche werden in der Regel operativ behandelt, da unblutig ein günstiges Ergebnis nicht zu erwarten ist. Man hebt das eingesunkene Zentrum der Gelenkfläche und stützt es durch einen Knochenspan. Nur solche Fälle, wo die Depression weniger als ½ cm beträgt, können konservativ behandelt werden. Im Laufe der Zeit wird die Einsenkung durch Knorpel ausgefüllt. Muskel und Bänder passen sich der Veränderung an. Die Operation der Eierschalenbrüche wird am besten sofort ausgeführt, weil dann die Fraktur noch frisch ist und die Hebung der Gelenkfläche leicht gelingt. Allerdings machen auch alte schon konsolidierte Brüche keine Schwierigkeiten (Hultén).

Die bikondylären Brüche zeigen meist geringe Dislokation. Sie werden am besten durch Längsextensionen mit oder ohne Ruhigstellung behandelt. Bei klaffenden Bruchspalten Einrichtung wie oben.

Auch die infrakondylären Kompressionsbrüche geben sehr gute Resultate durch einfache Drahtextension.

III. Frakturen der Eminentia und Fossa interkondylica.

Mechanismus:

Die Frakturen der Eminentia interkondylica sind im wesentlichen Abrißfrakturen. Brüche, die ohne Beteiligung der Kreuzbänder zustande kommen, sind selten, kommen jedoch vor.

Um zu einem Verständnis ihrer Mechanik zu gelangen, ist die Kenntnis der normalen Anatomie und Funktion des Kniegelenkes Voraussetzung. Durch die klassischen Untersuchungen von Fick sind wir genügend unterrichtet. Was wir davon brauchen, sei kurz vorausgeschickt.

Die Kreuzbänder des Kniegelenkes haben die Aufgabe, die Festigkeit des Gelenkes in allen Beugestellungen zu gewährleisten. Sie

müssen also von der ersten Phase der Beugung an bis zur äußersten Beugestellung gespannt sein. In jedem Augenblick der Bewegung müssen sie aber gleichzeitig die Bewegung erlauben, sich also lockern können. Wir werden gleich erfahren, wie das möglich ist.

Das vordere Kreuzband kommt mit einem hinteren unteren lateralen Bündel aus der Fossa interkondylica ant. und mit einem vorderen oberen medialen Bündel von der Eminentia intercondylica (Tuberculum laterale) und setzt an der Innenseite des lateralen Femurknorrens an. Das hintere Kreuzband kommt aus der Fossa interkondylica post. Auch hier muß man ein vorderes laterales und ein hinteres mediales Bündel unterscheiden. Es zieht zur Innenseite des medialen Femurknorrens.

Eine Uebersicht von Fick lehrt uns den Spannungszustand der einzelnen Bündel in den verschiedenen Bewegungsphasen.

Spannungszustand der einzelnen Kreuzbandanteile (Fick).

	Bei Streckung	Mittelstellg.	Beugung
Vorderes Kreuzband:			
Vorderes oberes mediales B.	straff	straft	schlaff
unteres hint. later. B.	schlaff	schlaff	straffer
Hinteres Kreuzband:			
vorderes later. B.	schlaff	straff	straff
hinteres mediales B.	straff	schlaff	sehr schlaff

Die Ansatzpunkte der einzelnen Bandanteile sind Grund für die wechselnde Spannung. Bei der Funktion des Gelenkes nähern sich die einen, entfernen sich die andern. So ist die Festigkeit des Gelenkes in jeder Stellung gewährleistet. Ein Teilbündel der Bänder ist immer straff.

Die Kenntnis der Spannung der einzelnen Bandanteile versetzt uns in die Lage bei teilweisen Abrissen, die recht häufig sind, einen Schluß zu ziehen auf die Bewegungsphase, in der der Abriß erfolgte. Eine forcierte Innenrotation z. B. würde also bei mäßiger Beugung (uns kümmert nur der tibiale Ansatz) die Eminentia interkondylica zunächst unter gesteigerten Zug setzen, bei voller Beugung dagegen wird bei derselben Bewegung die Fossa interkondylica zuerst unter vermehrtem Zug stehen. Beim hinteren Kreuzband erübrigt sich diese Unterscheidung (siehe Ansatz).

In Streckstellung ist eine Rotation im Kniegelenk nicht möglich. Die in dieser Stellung sehr straffen Seitenbänder, insbesondere das breite

mediale, verhindern sie. In jeder Bewegungsphase ist jedoch eine Innen- und Außenrotation möglich. Gebremst wird die Innenrotation von den beiden Kreuzbändern, die sich umeinander aufrollen, knebeln, die Außenrotation durch das mediale Seitenband. Die Kreuzbänder haben darauf keinen Einfluß, da sie sich dabei abwickeln. Der Umfang der Kreiselung beträgt zwischen beiden Anschlägen, Kreuzbänder bei Innenrotation, mediales Seitenband bei Außenrotation, nach Braus 45° im besten Falle.

Die aktive Beugung beträgt 130°; darüber hinaus ist noch eine passive Beugung bis 150° möglich; dann bremsen Kreuz- und Seitenbänder die Bewegung.

Streckung ist bis zu 180° möglich, bei Jugendlichen auch darüber hinaus. Gebremst wird die Bewegung durch Anspannen der Seiten- und Kreuzbänder (besonders das vordere Bündel des vorderen Kreuzbandes) und der Kapselhinterwand mit ihren Verstärkungszügen.

Zahlreiche Leichenversuche haben nun die Beteiligung der Seiten- und Kreuzbänder sowie ihrer Ansatzpunkte bei übermäßigen Bewegungen dargelegt. Uns kümmern wieder nur die Abrisse der tibialen Ansätze. Sie kamen wesentlich seltener vor als solche der femuralen Ansatzstellen.

Vorderes Kreuzband:

Die Abrisse erfolgten bei:

1. Forcierter Innenkreiselung des Unterschenkels bei Beugung und Abknickung mit nach außen offenem Winkel (Valgus).
2. Forcierter Innenkreiselung des Unterschenkels bei Beugung und Abknickung mit nach innen offenem Winkel (Varus).
3. Forcierter Außenkreiselung des Unterschenkels bei Beugung und Abknickung mit nach außen offenem Winkel (Valgus). Für Innenrotation des Unterschenkels kann in allen Fällen Außenrotation des Oberschenkels bei fixiertem Unterschenkel eintreten.
4. Hyperextension.

Hinteres Kreuzband:

1. Schlag auf die Tuberositas tibiae bei gebeugtem Knie.
2. Hyperextension.

Die Angaben der einzelnen Autoren (Demel, Wittek, Hölzel, Petraschewskaja, Pagenstecher, Goetges) weichen zum Teil voneinander ab. Das braucht nicht zu wundern: Versuchsanordnung, Leichenmaterial (Zustand von Knochen und Bändern) erklären wohl die Verschiedenheiten. Auch ist der Wert der Leichenversuche recht zweifelhaft. Beim Lebenden spielen Elastizität der Bänder, Spannung der Muskulatur und Körpergewicht sicher eine wesentliche Rolle.

Zieht man einen Vergleich mit der Kasuistik, so ergibt sich hier als häufigste Entstehungsursache der tibialen Abrisse: Innenrotation bei gebeugtem abduziertem Unterschenkel. Wir erinnern uns, daß bei dieser Kreiselung die Kreuzbänder sich aufwickeln und stark unter Zug stehen. Dieser Beanspruchung gibt erfahrungsgemäß das vordere Kreuzband zunächst nach. Bei starker Beugung ist meist die Fossa interkondylica betroffen, bei mäßiger Beugung bis Streckung die Eminentia interkondylica (vgl. Schema von Fick).

Wie bereits erwähnt, kommen auch Frakturen der Eminentia interkondylica vor ohne Beteiligung der Kreuzbänder, dann aber meist verbunden mit Kondylenfrakturen. Ob überhaupt isolierte Frakturen des Binnenhöckers vorkommen, ist recht zweifelhaft. Im Leichenversuch gelang es allerdings bei gebeugtem Knie (schlaffe Seitenbänder!) durch Schlag gegen den lateralen Femurknorren einen solchen Abbruch zu erzeugen. Ob aber beim Lebenden die unverletzte Kapsel und die Bänder eine so ausgedehnte seitliche Verschiebung der Femurknorren auf der Gelenkfläche gestatten — der Binnenhöcker hat zwischen dem Oberschenkelknorren einen großen Spielraum — halte ich nicht für möglich.

Erkennung:

Die Verletzung der Eminentia und Fossa interkondylica bieten das klinische Bild einer Kniegelenksdistorsion. Es besteht ein Hydrops oder Haemarthros. Die Funktion ist meistens aufgehoben. Der Gelenkspalt ist außen und innen druckschmerzhaft. Dazu Stauchungs- und Rotationsschmerz. Handelt es sich um einen vollkommenen Abriß des vorderen Kreuzbandes, also Beteiligung der Eminentia und Fossa interkondylica, so ist abnorme Beweglichkeit möglich im Sinne einer gesteigerten Innenrotation, einer Subluxationsmöglichkeit der Tibia nach vorn (Schubladenphänomen) und einer Ueberstreckung im Kniegelenk.

Hierzu ist noch zu sagen: In Frühfällen fehlt meist abnorme Beweglichkeit (Innenrotation, Subluxation, Ueberstreckung). Bluterguß, reaktive Kapsel- und Muskelspannung verhindern sie (Versuch in Narkose). Die Innenrotation (und Außenrotation) schwankt individuell beträchtlich, sodaß darauf kein Verlaß ist. (Evtl. Vergleich mit dem gesunden Gelenk.) Das Schubladenphänomen ist in manchen Fällen trotz bestehender Kreuzbandverletzung nicht nachzuweisen. Bei einzelnen muskelschwachen Individuen ist das Symptom auch ohne Kreuzbandverletzung positiv. Manchmal kann es auch wegen der Muskelspannung nicht ausgelöst werden. In Narkose gelingt es dann. Bei Patienten mit häufig rezidivierendem Hydrops, Haemarthros ist ebenfalls das Schubladenphänomen positiv (K l a p p).

Es ergibt sich also eine ganze Reihe von Fällen, wo wir auf die Hilfe des Röntgenbildes nicht verzichten können. Bei den partiellen Frakturen sind wir noch notwendiger auf die röntgenologische Diagnostik angewiesen, da hier auch in alten Fällen abnorme Beweglichkeit häufig fehlt. Hier hat man sie zu prüfen unter Berücksichtigung des Spannungszustandes der einzelnen Kreuzbandanteile in den einzelnen Bewegungsphasen (vgl. Schema von Fick).

Nach operativen Erfahrungen ist meist das mediale Bündel im Zusammenhang mit der Eminentia interkondylica betroffen.

Die Abriß- oder Ausrißfrakturen des hinteren Kreuzbandes sind sehr selten. Es besteht eine Subluxationsmöglichkeit nach hinten, eine gesteigerte Innenrotation, beides mit der Einschränkung, die auch für die Verletzung des vorderen Kreuzbandes gilt.

Behandlung:

Vollkommene Abrißfrakturen werden operativ angegangen. Das abgerissene Knorpelknochenstück wird in sein Bett versenkt und fixiert. In alten Fällen muß das Knochenstück entfernt werden, da es sich überknorpelt hat und nicht mehr anwächst. (Evtl. plastischer Ersatz des atrophischen und verkürzten Bandes. Die teilweisen Abrißfrakturen können konservativ mit vollem Erfolge behandelt werden. Genügend lange dauernde Ruhigstellung im Gipsverband. Das Knochenstück wächst dann meistens wieder an. Geschieht das nicht, so wird operiert, denn die Festigkeit des Gelenkes leidet auch bei partiellen Abrissen unter allen Umständen. Ferner atrophieren die Bündelfasern, das Knochenstück wird zur Gelenkmaus. Blutig wird auch eingegriffen, wenn ein Streckhindernis besteht.

IV. Frakturen der Tuberositas tibiae.

Mechanismus:

Auch hier sind anatomische und entwicklungsgeschichtliche Kenntnisse Voraussetzung für das Verständnis dieser Fraktur. Es soll hier nicht eingegangen — und entschieden — werden auf den Streit der Meinungen, der entfacht wurde, seit Schlatter 1903 an Hand von 7 Fällen dieser Verletzung zum ersten Male ausführliche Beachtung schenkte. Es handelt sich hier nur um Fälle, deren Entstehung durch einmaliges Trauma gesichert ist, wobei allerdings wieder unentschieden bleiben muß, ob etwa durch Entwicklungsstörungen (z. B. infolge Dauertrauma) für diese Verletzung eine besondere Disposition vorlag.

Die Entwicklungsgeschichte der Tuberositas tibiae ist durch die Untersuchungen von Schlatter, Jensen u. a. weitgehend geklärt worden.

Bei der Geburt ist von der Tibia nur die Diaphyse ossifiziert. In der proximalen Epiphyse zeigt sich manchmal vor, meistens jedoch zwischen dem dritten und vierzehnten Monat ein Knochenkern, von dem sich die Ossifikation ziemlich rasch über die ganze Epiphyse ausbreitet, mit Ausnahme eines zungenförmigen Vorsprungs an der Vorderfläche der Tibia. Hier tritt immer ein eigener Knochenkern auf zwischen dem 11. und 14. Jahre. Manchmal sind es auch mehrere. Das ist besonders wichtig für die röntgenologische Diagnose einer Fraktur.

Von diesem oder diesen Knochenkernen geht nun die Ossifikation der Tuberositas aus. Manchmal wächst von der bereits verknöcherten Epiphyse ein zungenförmiger Fortsatz nach unten. Beide Anlagen, Ossifikation von Epiphyse und Tuberositas, verschmelzen um das 15. Jahr. Diesem Entwicklungsgang entsprechend findet man im Röntgenbild mannigfache Formen, die jeweils durch das nun gerade vorliegende Stadium bedingt sind. Man muß sich hüten, Einschnürungen (das ist beginnende Verschmelzung von zwei Knochenkernen), Kontinuitätstrennungen (das ist zwei noch voneinander entfernte Knochenkerne) ohne weiteres als Frakturen anzusprechen. Die Apophysenlinie verschwindet erst zwischen dem 18. und 20., spätestens aber bis zum 25. Jahre (B e r g e m a n n).

Die Fraktur der Tuberositas tibiae ist eine typische Verletzung der heranwachsenden Jugend. Das ist aus der Entwicklungsgeschichte gut verständlich. Der Ansatz des lig. patellae bleibt ein locus minoris resistentiae, bis die Ossifikation von Tuberositas und Epiphyse einerseits, die Apophysenfuge andererseits verknöchert ist. Es handelt sich meistens um Kinder und Jünglinge zwischen 12 und 24 Jahren. Das männliche Geschlecht ist bei weitem bevorzugt. Das hat wohl seinen Grund in der besser entwickelten Muskulatur der Jungen, denn der Bruch der Tuberositas tibiae ist in den meisten Fällen eine Abrißfraktur. Es kommen allerdings auch reine unmittelbare Abbrüche vor durch Schlag oder Fall auf die Tuberositas. Schließlich können beide Komponenten nacheinander und gleichzeitig wirksam sein. Fall auf das Knie und Kontinuitätstrennung, dann Quadricepskontraktion und Dislokation, oder Fall auf das Knie, im Augenblick des Aufprallens Zurückreißen des Oberkörpers und dabei kräftige Kontraktion des Quadriceps (Fall Nr. 11).

Es kommen vollständige und unvollständige Frakturen vor.

Bei den ersteren ist die Tuberositas allein oder mit einem Teil des Caput tibiae abgerissen. Damit hätten wir auch hier einen Gelenkbruch. Bei den unvollständigen Frakturen sind nur ein Stück der Tuberositas oder mehrere Fragmente herausgebrochen. Manchmal ist die ganze

Tuberositas losgetrennt, haftet aber noch durch Sehnenfasern oder Periost an der Tibia. Auch diese Fälle rechnet man zu den unvollständigen Frakturen.

Erkennung:

Die Diagnose der vollständigen Fraktur ist eindeutig. Haematom über der Tuberositas tibiae, Haemarthros bei Beteiligung des Gelenkes. Patellarhochstand um 3—4 cm. Immer besteht eine bedeutende Funktionsstörung, die Extension ist aufgehoben. 5—6 cm unterhalb der Patella kann man ein bewegliches Knochenstück tasten, wenn nicht die Anschwellung die Palpation unmöglich macht. Heftiger Druckschmerz über dem Bett der Tuberositas. Differentialdiagnostisch läßt sich höchstens auf die Patellarfraktur hinweisen. Die abgerissene Tuberositas kann man für das untere Patellarfragment halten. Läßt man aber den Quadriceps anspannen, so rückt das Fragment nicht herauf, wie es beim Abriß der Fall ist, und beim Heraufziehen oder Herabziehen des oberen oder des unteren Knochenstückes folgt das entsprechende Bruchstück nicht.

Bei der unvollständigen Fraktur besteht eine eng umschriebene Druckschmerzhaftigkeit, häufig eine geringe Anschwellung. Manchmal tastet man eine kleinere oder größere Knochenprominenz oder ein bewegliches Fragment. Auch wenn ein größeres Stück der Tuberositas herausgebrochen ist, bleibt die Streckbewegung in Ordnung. Grund ist der accessorische Streckapparat. Vom Vastus internus und der Fascia lata gehen Sehnenfasern aus, die seitlich von der Tuberositas an schräg nach oben zu den Kondylen hin verlaufenden Knochenkämmen ansetzen. Was die Röntgendiagnostik anbetrifft, so sei an dieser Stelle noch einmal auf die Gefahr hingewiesen, isolierte Knochenkerne der Tuberositas für Frakturen anzusprechen.

Behandlung:

Die Therapie dieser Frakturen ist einfach und ergibt gute Resultate. Bei unvollständigen Frakturen Ruhigstellung im Gipsverband für 3—4 Wochen. Kleinere dislocierte Fragmente können operativ entfernt werden. Bei den vollständigen Abrissen wird man zunächst versuchen, das Fragment herabzuziehen und an seine Stelle zu bringen. Hier wird es mit Heftpflasterstreifen festgehalten. Ruhigstellung bis zur knöchernen Konsolidierung. Gelingt das Herabziehen oder Fixieren nicht, so wird operiert und das Bruchstück mit Nagel oder Schraube in seinem Bett verankert. Auch wenn die Tuberositas im Gelenk eingeklemmt ist und die Bewegung hemmt, wird blutig vorgegangen.

V. Epiphysenlösungen.

Mechanismus:

Die Epiphysenlösung am oberen Tibiaende ist sehr selten. Ueber die Gründe sagt Gipson folgendes: „Die obere Epiphyse der Tibia verdankt ihre relative Immunität gegenüber der Abtrennung teilweise ihrer geringen Größe im Verhältnis zur unteren Femurepiphyse, in der Hauptsache aber der Tatsache, daß sie von sehr kräftigen Bändern und Periostzügen geschützt ist. Das lig. coll. tib., das lig. patellae und der Semimembranosus heften sich nicht nur an die Tibia selbst an, sondern alle drei Gebilde senden kräftige Verlängerungen in das benachbarte Periost und in die tiefe Fascie. Auf der medialen Seite wird die Verbindungslinie von Epiphyse und Schaft durch die Sehnen des Sartorius, Gracilis und Semitendinosus geschützt. Auf der lateralen Seite bildet der Fibularkopf eine Stütze für die Epiphyse, und das lig. coll. fibulare bildet einen Strebebogen."

Die Epiphysenlösung trifft fast nur Jungen im Alter zwischen 12 und 16 Jahren. Auf Grund der Anamnesen müssen stets beträchtliche Gewalten die Verletzung verursacht haben durch unmittelbare oder mittelbare Einwirkung; unmittelbar durch Schlag oder Fall auf das Knie, mittelbar durch Abduktion oder Adduktion bei gebeugtem oder gestrecktem Unterschenkel, manchmal verbunden mit Rotation, oder durch Hyperextension (bei arretiertem Unterschenkel). Die Ergebnisse der von verschiedenen Autoren angestellten Leichenversuche entsprechen diesem Entstehungsmechanismus durchaus. Danach traten bei Kinderleichen Epiphysenlösungen am oberen Tibiaende auf durch gewaltsame Lateral- und Medialflexionen, durch Hyperextension und Flexion. Durch Lateralflexion verbunden mit Torsion traten meistens Lösungen der unteren Femurepiphyse auf, selten solche der Tibiaepiphyse.

Erkennung:

Abnorme Beweglichkeit, Haemarthros im Gegensatz zu den infrakondylären Brüchen. Jedoch setzt sich die Gelenkschwellung auch auf das obere Drittel des Unterschenkels fort. Manchmal gelingt der Nachweis weicher Knorpelkrepitation. Sichere Erkennung ist nur im Röntgenbild möglich.

Behandlung:

Es wird reponiert, wenn nötig in Narkose. Kommt man damit nicht zum Ziel, so wird Drahtextension angewandt. Nach einigen Tagen kann man dann die Reposition wiederholen. Gelingt sie auch dann noch nicht, so muß blutig eingerichtet werden. Ruhigstellender Gipsverband in halber Beugung für 4—6 Wochen. Danach schonende Belastung, Heißluft, Massage.

Krankengeschichten.

(Der Spätbefund wurde zum größten Teil durch Untersuchung erhoben. Bei einem Teil der Fälle mußte allerdings schriftliche Auskunft eingezogen werden.)

Nr. 1. Karl W. Kr. 1506/33.

32j. Mann.

Unfallereignis: Sturz vom Trittbrett eines Autos auf das Pflaster mit der Innenseite des gebeugten Knies.

Symptome: Schwellung des Kniegelenkes. Fluktuation nachweisbar. Gelenkspalt innen und außen druckschmerzhaft. Keine abnorme Beweglichkeit und Krepitation. Der Tibiakopf ist auf der Innenseite stark druckempfindlich. Heftiger Kompressions- und Stauchungsschmerz. Das Röntgenbild zeigt eine frische Gelenkfraktur der Tibia. Die Drucklinie reicht von der Eminentia interkondylica bis zur Basis des inneren Knorrens. Unwesentliche Dislocation.

Behandlung: Nach Verschwinden der Schwellung Ruhigstellung im Gipsverband für 4 Wochen. Heißluft, Massage. Entlassung mit Schienenhülsenapparat.

Spätbefund: Keine Streck- und Beugehinderung, kein Wackelknie. Die Röntgenkontrolle zeigt gute Konsolidierung, allerdings leichte beginnende Arthrosis deformans.

Nr. 2. Bernhard B. Kr. 1540/30.

68j. Mann.

Unfallereignis: In der Dunkelheit von rückwärts vom Auto angefahren.

Symptome: Haemarthros, Krepitation und abnorme Beweglichkeit. Starke Druckschmerzhaftigkeit am ganzen Tibiakopf. Starke Valgusstellung des Unterschenkel. Das Röntgenbild zeigt einen klaffenden Spaltbruch des äußeren Knorrens. Subluxation der Tibia nach außen. Außerdem Querfraktur der Fibula, zwei Finger breit unterhalb des Köpfchens.

Behandlung: Achsengerechte Einrichtung. Manuelles Anpressen des dislocierten Fragmentes. Gipsverband.

Endergebnis: Ziemlich starke Beschwerden, wenn er eine Zeitlang gelaufen ist (besonders bei Witterungswechsel). Er geht mit dem Stock (73j. Mann!). Bereits vor dem Unfall starke Beschwerden im betroffenen Knie (Arthrosis deformans).

Nr. 3. Werner Sch. Kr. 1750/29.
22j. Mann.

Unfallereignis: Fall beim Eislauf auf die Außenseite des linken Knies.

Befund: Haemarthros. Aeußerer Gelenkspalt stark druckschmerzhaft. Krepitation und abnorme Beweglichkeit nicht nachweisbar. Das Röntgenbild zeigt einen Abbruch des äußeren Knorrens. Außerdem ist der abgesprengte Kondylus noch einmal in mehrere Fragmente zerbrochen.

Behandlung: Punktion des Gelenkes (100 ccm flüssiges Blut). Kompressionsverband für 6 Tage, dann Gips (5 Wochen). Heißluft, Massage, Bewegungsübung. Mit Schienenhülsenapparat entlassen.

Spätbefund: Subjektiv geringe Beschwerden bei Witterungswechsel. Objektiv mäßige Arthrosis deformans. Er treibt leichten Sport.

Nr. 4. Emilie H. Kr. 949/33.

Unfallereignis: Autounfall. Bei einem Zusammenstoß ist sie mit dem linken Knie gegen Eisenteile des Vordersitzes geschleudert worden.

Befund: Haemarthros. Abnorme Beweglichkeit im Sinne einer Abduktion. Starke Druckempfindlichkeit an der Außenseite des Tibiakopfes. Das Röntgenbild zeigt eine Kompressionsfraktur des Kondylus lat. tibiae.

Behandlung: Achsengerechte Einrichtung. Gipsverband.

Spätbefund: Starke Beschwerden beim Gehen, das nur am Stock möglich ist.

Nr. 5. Maria S. Kr. 830/32.

Unfallereignis: Sturz vom Wagen in den Straßengraben.

Befund: Haemarthros. Valgusstellung des Unterschenkels. Starker Stauchungs- und Rotationsschmerz. Das Röntgenbild zeigt einen Abbruch des äußeren Knorrens; außerdem ist die Gelenkfläche des Fragmentes eingedrückt.

Behandlung: Operative Hebung der eingesunkenen Gelenkfläche. Gipsverband für 7 Wochen. Heißluft, Massage und Bewegungsübungen.

Spätbefund: Leichtes Wackelknie. Geringer Stauchungs- und Rotationsschmerz. Bei der Bewegung starkes Reiben im Gelenk (auch links Reiben). Sie ist viel auf den Beinen, hat aber nach längerem Gehen Schmerzen.

Nr. 6. Johanna H. Kr. ?.
j. Frau.

Unfallereignis: Beim Putzen Fall von der Treppenleiter auf das rechte Knie.

Anderweitige Behandlung mit Umschlägen und Streckverband. Aufnahme in die Klinik erst nach 12 Wochen.

Befund: Der Unterschenkel steht in starker Varusstellung. Das Knie ist noch geschwollen. Fluktuation nachweisbar. Das Röntgenbild zeigt einen Abbruch des medialen Kondylus. Das Fragment ist distal noch einmal zersplittert. Der Unterschenkel ist um seine vertikale Achse nach innen gedreht. Mäßige Kallusbildung in den Frakturspalten.

Behandlung: Gipsverband für 8 Wochen. Massage, Heißluft und Bewegungsübungen. Mit Schienenhülsenapparat entlassen.

Spätbefund: Sie hat Beschwerden, wenn sie eine Zeitlang gegangen ist. Es treten dann Schmerzen auf im Rücken und im Knie. Der Unterschenkel steht in starker Varusstellung.

Nr. 7. Ludwig D. Kr. 979/33.

35j. Mann.

Unfallereignis: Sturz vom Mast einer Hochspannungsleitung aus 10 m Höhe auf beide Füße.

Befund: Schwellung unterhalb des rechten Kniegelenkes; hier starke Druckschmerzhaftigkeit. Varusstellung des Unterschenkels. Krepitation und abnorme Beweglichkeit nicht nachweisbar. Das Röntgenbild zeigt eine infrakondyläre Kompressionsfraktur der rechten Tibia (außerdem Kompressionsbruch des rechten Talus und des linken Calcaneus).

Behandlung: Achsengerechte Einrichtung. Drahtextension bis zur Entkeilung, dann Gipsverband.

Entlassungsbefund: Bewegungsbeschränkung im rechten Kniegelenk (Traumatischer Plattfuß beiderseits. Aufhebung der Beweglichkeit in beiden Sprunggelenken. Abrollen der Füße nicht möglich).

Spätbefund: Es besteht ein leichtes Wackelknie rechts. Keine Arthrosis deformans. Keine Schwellung. Das Gehen ist nur mühsam an Stöcken möglich.

Nr. 8. Anneliese E. (Amb.)

2½j. Kind.

Unfallereignis: Unklar. Fall beim Spiel.

Befund: Schwellung unterhalb des Kniegelenkes. Druckschmerzhaftigkeit am Tibiakopf. Schmerzäußerungen bei passiven Bewegungen. Krepitation und abnorme Beweglichkeit nicht nachweisbar. Das Röntgenbild zeigt einen infrakondylären Schrägbruch ohne wesentliche Dislocation.

Behandlung: Ruhigstellung im Stärkeverband für 4 Wochen. Beginnende Belastung.

Spätbefund: Das Kniegelenk ist um 1 cm dicker. Sonst völlig normaler Befund. Das Kind läuft und springt den ganzen Tag umher wie vor dem Unfall.

Nr. 9. Ludger B. Kr. 132/28.

20j. Mann.

Unfallereignis: Beim Laufen tritt er mit dem rechten Fuß in ein Loch, kommt zu Fall. Dabei rotiert er mit seinem Körper außen um das feststehende Bein herum. (Mechanismus: Beugung, Abduktion und Innenrotation des Unterschenkels.)

Befund: Haemarthros, starke Schmerzen bei passiver Bewegung. Keine abnorme Beweglichkeit. Das Röntgenbild zeigt einen Bruch der Eminentia interkondylica mit Dislocation des Fragmentes nach vorn und oben.

Behandlung: Ruhigstellung für 4 Wochen, Heißluft, Massage, Bewegungsübungen.

Spätbefund: Völlig normaler Befund. Er ist 1 Jahr nach dem Unfall mehrere Monate auf Wanderschaft gewesen und hatte keinerlei Beschwerden. Von Beruf ist er Schuster und hämmert den ganzen Tag auf seinem Knie herum.

Nr. 10. Heinrich B. Kr. 503/25.

13j. Junge.

Unfallereignis: Sturz vom Fahrrad auf das rechte Knie (Pflaster).

Befund: Haemarthros. Abnorme Beweglichkeit nicht nachweisbar. Das Röntgenbild zeigt eine Absprengung des Tuberculum med. der Eminentia interkondylica (Vorderes mediales Bündel des vorderen Kreuzbandes) ohne Dislocation.

Behandlung: Funktion des Blutergusses. Lagerung auf Volkmannscher Schiene bis zum Verschwinden der Schwellung. Dann Ruhigstellung im Gipsverband für 4 Wochen.

Spätbefund: Objektiv völlig normaler Befund. Subjektiv klagt er über Schmerzen im Kniegelenk nach längerem Gehen. (Er ist Händler und als solcher den ganzen Tag auf den Beinen.)

Nr. 11. Elisabeth W. Kr. 1486/27.

36j. Frau.

Unfallereignis: Sie rutscht auf der letzten Stufe der Treppe aus und fällt auf das gebeugte rechte Knie. Unmittelbar, nachdem sie mit dem Knie den Boden berührt hat, reißt sie sich zurück und auf (Quadricepskontraktion).

Befund: Bewegliche Knochenprominenz an der Tuberositas tibiae, die stark druckschmerzhaft ist. Heftige Schmerzen auch bei passiver Bewegung im Kniegelenk. Das Röntgenbild zeigt eine keilförmige Aussprengung an der Tuberositas tibiae.

Behandlung: Ruhigstellender Gipsverband, dann Stärkeverband für 4 Wochen.

Spätbefund: Keinerlei Beschwerden. Die Tuberositas ist etwas verdickt, nicht druckschmerzhaft.

Nr. 12. Heinrich F. Kr. 925/25.
47j. Mann.

Unfallereignis: Unklar. Sturz von der Treppenleiter durch Bruch eines Treppenholmes.

Befund: Fuß stark nach außen rotiert. Unterschenkel und Knie geschwollen, sehr druckschmerzhaft. Deutliche Krepitation und abnorme Beweglichkeit. Das Röntgenbild zeigt einen schweren Zertrümmerungsbruch des oberen Zweidrittels der Tibia.

Behandlung: Lagerung in achsengerechter Stellung bis zum Abheilen infizierter oberflächlicher Hautdefekte. Dann Gipsverband. Nach 3 Wochen Abnahme des Gipsverbandes, Hautpflege, Massage, vorsichtige Bewegungsübungen des Kniegelenkes. Neuer Gipsverband für 8 Wochen. Schienenhülsenapparat und beginnende Belastung.

Spätbefund (nach 9 Jahren): Keine Schwellung, kein Wackelknie. Weder Stauchungs- noch Rotationsschmerz. Starkes Reiben im Gelenk (auch auf der gesunden Seite). Atrophie des Beines um 2 cm. Er trägt einen Schnürstiefel und ist viel auf den Beinen. Nach 1—2 Stunden bekommt er allerdings Schmerzen im rechten Knie und in der Wade, so daß er ausruhen muß.

Literaturverzeichnis.

Becker: D. Z. f. Chir. **243**, 189, 1934.

Bergemann: Arch. f. kl. Chir. **89**, 477, 1909.

Böhler: Technik der Knochenbruchbehandlung, Wien 1933.

Denecke, Kurt: Die Kondylenfrakturen der Tibia und ihre Behandlung. Freiburg i. B. 1928 (Diss.). Verlag Goldschagg, Freiburg i. B.

Fick: Handb. d. Anat. u. Mechanik d. Gelenke, Jena 1910.

Goetges: Ergebn. d. Chir. **8**, 783, 1914.

Hinz: Ztrbl. f. Chir. **52**, 81, 1925.

Hultén: Ztrbl. f. Chir. **59**, 344, 1932.

Jensen: Arch. f. klin. Chir. **83**, 30, 1907.

Kappis: Ztrbl. f. Chir. **58**, 194, 1931.

Klapp: Ztrbl. f. Chir. **56**, 47, 1929.

König, E.: Ztrbl. f. Chir. **55**, 578, 1928.

König, W.: D. Z. f. Chir. **223**, 420, 1930.

Magnus: Ztrbl. f. Chir. **60**, 1372, 1933.

Matti: Die Knochenbrüche und ihre Behandlung. Berlin 19B.

Schlatter: Beitr. z. klin. Chir. Bd. 38, S. 874, 1903.

Schlatter: Beitr. z. klin. Chir. Bd. 59, S. 518, 1908.

Stubenrauch: Arch. f. klin. Chir. **164**, 621, 1931.

Syller: Münch. med. Wchschr. 1930 / 1586.

Wittich: Münch. med. Wchschr. 76 / 652.

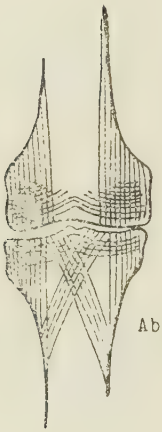

Abb.1

Abb.2

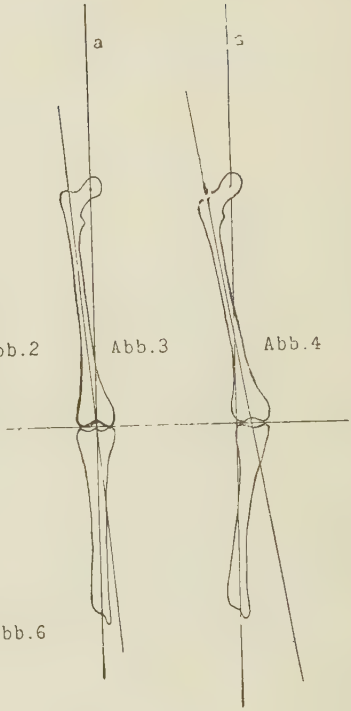

Abb.3 Abb.4

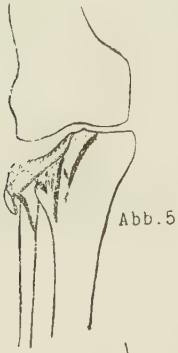

Abb.5

Abb.6

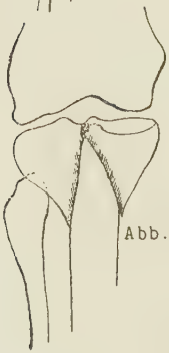

Abb.7

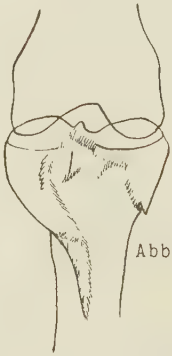

Abb.8

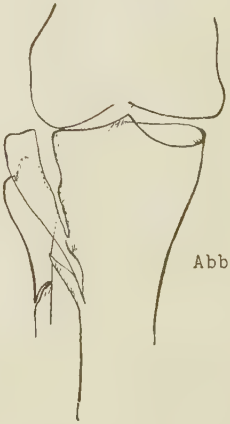

Abb.9

Erläuterung der Abbildungen.

Abb. 1: Frontalschnitt durch das Kniegelenk zur Darstellung der Spongiosaarchitektur.

Abb. 2: Monokondylärer Abbruch des Kondylus med. (Fall Nr. 1).

Abb. 3 u. 4: Traglinie (a) des Beines bei normalem Bein (Abb. 3) und bei X-Bein (Abb. 4).

Abb. 5: Monokondylärer Kompressionsbruch des Kondylus lat. (Fall Nr. 4).

Abb. 6: Monokondylärer Kompressionsbruch des Kondylus med. bei gleichzeitiger Abrißfraktur des Capitulum fibulae (aus Denecke).

Abb. 7: Bikondylärer umgekehrt Y-förmiger Bruch (Fall Nr. 6).

Abb. 8: Bikondylärer (infrakondylärer) Kompressionsbruch (Fall Nr. 7).

Abb. 9: Monokondylärer Abbruch des Kondylus lat. (klaffender Spaltbruch) bei gleichzeitiger Fibulafraktur (Fall Nr. 2).

Lebenslauf.

Ich wurde am 30. Dezember 1910 als Sohn des Mittelschullehrers Karl Flachsenberg in München-Gladbach geboren. Die Grundschule besuchte ich in Wülfrath, im Bergischen Land. In unserer Nachbarstadt Velbert erhielt ich 1930 das Reifezeugnis eines Realgymnasiums. Nach einjährigem Besuch der Universität Köln siedelte ich nach Münster über, legte dort 1932 die ärztliche Vorprüfung ab und brachte im Herbst 1935 an derselben Hochschule mein Studium zum Abschluß.